Aus der Chirurgischen Universitätsklinik Basel
Direktor: Prof. Dr. C. Henschen

Die traumatischen Frakturen des Processus coracoideus scapulae.

Inaugural-Dissertation

zur Erlangung der Doktorwürde
der medizinischen Fakultät der Universität Basel

vorgelegt von
HERBERT ANKER
aus DANZIG

BASEL 1939

Imprimerie A. Knecht - Mulhouse

Aus der Chirurgischen Universitätsklinik Basel
Direktor: Prof. Dr. C. Henschen

Die traumatischen Frakturen des Processus coracoideus scapulae.

Inaugural-Dissertation

zur Erlangung der Doktorwürde

der medizinischen Fakultät der Universität Basel

vorgelegt von

HERBERT ANKER

aus DANZIG

BASEL 1939

Imprimerie A. Knecht - Mulhouse

Von der medizinischen Fakultät Basel genehmigt auf Antrag von Professor C. HENSCHEN.

Tag der Promotion: 22. März 1939.

R. UNIV. BIBLIOTHEEK LEIDEN

Digitized by the Internet Archive
in 2026

https://archive.org/details/IA41546709_0058

INHALTSVERZEICHNIS:

I. Anatomie und Entwicklungsgeschichte.

II. Entstehungsweise (Traumatologie).
1. Direkte Frakturen.
2. Indirekte Frakturen.
a. über Scapula und Clavicula.
b. über den Humerus.
c. Muskelzugfrakturen.
3. Kombinationen von direkten und indirekten Frakturen.

III. Pathologische Anatomie.
A. Verlauf der Frakturlinien.
1. Basisfrakturen.
2. Spitzenfrakturen.
3. Frakturen im mittleren Teil des Fortsatzes.
4. Frakturen mit 2 Fragmenten.
5. Längsfrakturen.
6. Epiphysenlösungen.
B. Typen der Korakoidfrakturen.
1. Isolierte Frakturen.
2. Kombinierte Frakturen.
a. mit Scapularfrakturen.
b. mit Frakturen benachbarter Knochen (Clavicula, Humerus, Rippen).
c. mit ortsfernen Frakturen.
C. Komplikationen bei Korakoidfrakturen.
1. Haut.
2. Muskeln.
3. Bänder.
4. Gefässe.
5. Nerven.
6. Korakoiditis.
7. Synostose mit Clavicula.

IV. Klinische Erscheinungen und Diagnose.

V. Therapie und Prognose.

VI. Zusammenfassung.

VII. Frakturen des P. c. an der chirurgischen Universitätsklinik in Basel.

VIII. Zusammenstellung der in der Literatur beschriebenen Frakturen des P. c.

Der Rabenschnabelfortsatz kann, wie jeder Knochenfortsatz des Skeletts, sowohl Sitz von traumatischen wie auch von Spontanfrakturen sein. Als Ursachen der letzteren wären Tuberkulose, Osteomyelitis, Osteodystrophie, Tumoren, Tabes und Syringomyelie denkbar. In den Kreis der Betrachtungen sollen hier nur die traumatischen Frakturen einbezogen werden.

I. ANATOMIE UND ENTWICKLUNGSGESCHICHTE.

Der Rabenschnabelfortsatz entspringt zwischen der Tuberositas supraglenoidalis scapulae und der Incisura scapulae. Er ist zuerst nach vorn und oben gerichtet und biegt nach kurzem Verlaufe hakenförmig nach aussen und vorn um; er ist spiralig um seine eigene Achse gedreht, so dass sich die hintere Fläche nach oben und die vordere nach unten wendet (Abb. 1). Seine abgerundete Spitze lässt sich bei mageren Personen unter dem Schlüsselbein durch die Haut hindurchtasten. Er ist mit dem Akromion durch das Ligamentum coraco-acromiale, mit dem Humerus durch das Lig. coraco-humerale, das die Gelenkkapsel verstärkt, und mit der Clavicula durch das aus den Ligg. conoideum und trapezoideum zusammengesetzte Lig. coraco-claviculare verbunden. An ihm setzt der Musculus pectoralis minor an, der an den Rippen entspringt und die Schulter senkt und nach einwärts zieht; an ihm entspringen der M. coraco-brachialis, der am Humerus ansetzt und den Arm adduziert und nach vorn hebt, sowie das Caput breve m. bicipitis brachii, der am Unterarm ansetzt und ihn beugt. Nicht selten (nach *Poirier* in 30 % aller Fälle) kommt es zur Ausbildung eines Gelenks zwischen dem Rabenschnabelfortsatz und dem Schlüsselbein. In diesem Fall tritt in der Nische zwischen Kegelband und Trapezband ein 0,5—1 mm hoher überknorpelter Höcker an der Claviculaunterseite auf, dem dann eine überknorpelte Stelle auf der Oberseite des P. c. entspricht.

Im ersten Lebensjahr tritt nahe der Basis an der Hohlkrümmung der Hauptknochenkern auf. Ein weiterer Knochenkern, das Os subcoracoideum (auch Os infracoracoideum genannt), erscheint an der Wurzel des Fortsatzes um das 12. Lebensjahr. Das Os subcoracoideum bildet zugleich die Tuberositas supraglenoidalis mit dem oberen Rand der Schultergelenkspfanne. Es vereinigt sich um das 17. Lebensjahr mit den anderen Anteilen der Pfanne. Epiphysäre Knochenkerne finden sich an der Spitze des P. c. (Auftreten im 16., Verschmelzen im 17. Lebensjahr) und an seiner oberen Ecke (Auftreten im 16., Verschmelzen im 20. Lebensjahr). Alle epi- und apophysären Knorpelfugen verschwinden um das 20. Lebensjahr.

Der primordiale Vordergliedmassengürtel der vierfüssigen Wirbeltiere besteht im Schema aus einem dorsalen Scapular- und einem ventralen Coracoidabschnitt. Bei den Amphibien, Sauriern usw. legt sich eine einheitliche Schultergürtelventralplatte an (Coracoprocoracoidplatte nach *Nauck*). Aus dieser entwickeln sich bei den Amphibien, prähistorischen Reptilien und monotremen Säugern zwei ventrale Elemente, das Coracoid und das Proco-

racoid. Im Laufe der Phylogenese bleibt bei den heutigen Reptilien und Vögeln nur das Procoracoid *(Broom)* und bei den höheren Säugern nur das Coracoid erhalten *(Brom; Nauck)*. Im Laufe der ontogenetischen Entwicklung wird das Coracoid beim Menschen wie auch bei den übrigen höheren Säugern stark zurückgebildet. *Subkowitsch* nimmt sogar an, dass das ursprüngliche Element nur noch einen Teil der Gelenkpfanne bilde und dass der eigentliche «P. c.» beim erwachsenen Menschen im Wege der Evolution als eine neue Bildung entstanden sei.

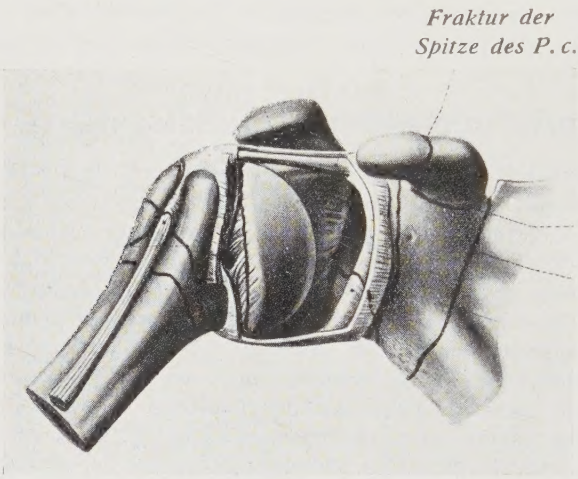

Abb. 1 (Aus Lanz-Wachsmut: Prakt. Anatomie.)

II. ENTSTEHUNGSWEISE.

1. Direkte Frakturen des solide gebauten P. c. sind selten. Für das Zustandekommen dieser Frakturen ist es nötig, dass die einwirkende Gewalt sehr heftig und dabei eng umschrieben ist. Sie muss auch eine bestimmte Richtung einhalten, damit ihr der P. c. trotz seiner geschützten Lage ausgesetzt ist. Diese Bedingungen erfüllende Gewalten wurden beobachtet bei Stoss mit einer Wagendeichsel (Tab. II: 9, 24), bei Stoss durch die Kante eines Fasses (Tab. II: 15), bei Hufschlag (Tab. II: 22):

Greene: «A rather corpulent man was struck by a shaft of a car. Tenderness on pressure; crepitus: severe pain on moving the arm. Complete movement after 12 months.»

Morgan: «A man received a severe kick from a horse on the point of the shoulder. Pain on pressure; crepitus; dislocation of the coracoid process. Complete bony union. No inconvenience in the arm.»

Weber: «Ein Mann fiel eine Treppe so hinunter, dass ein Fass über ihn rollte und ihn unter dem Schlüsselbein traf. Er spürte ein deutliches Krachen. Schmerzen; Krepitation; Kontusionen der Weichteile; falsche Beweglichkeit. Heilung ohne Funktionsbeeinträchtigung, aber mit beweglichem Fragment.»

2. Indirekte Frakturen sind die wesentlich häufigeren. Die einwirkende Gewalt wird von den direkt getroffenen Skeletteilen als Prellböcken auf den P. c. übertragen, also durch Scapula, Humerus und Clavicula, wobei die Prellböcke intakt bleiben.

a. Bei Sturz oder bei Schlag auf die Schulter trifft die Gewalt die Scapula oder die Clavicula, trotzdem bricht nur der P. c. Ueber die-

sen Mechanismus haben besonders die Leichenexperimente von *Takács* Aufklärung gebracht, deren Ergebnisse er wie folgt beschreibt:

« Versetze ich die Leiche in Bauchlage, unterstütze ich vorne die Schulter und schlug ich schwach auf das Acromion oder die Spina scapulae, so fand ich, das sowohl das Acromion als auch die Spina unbeschädigt blieben, während am P. c. eine Fraktur entstand. Die Spitze des P. c. als der hervorspringendste Punkt gegenüber der Krafteinwirkung, wurde gegen die Basis, an der die Gegenwirkung angreift, gedrückt und dadurch eine P. c.-Fraktur verursacht. Setze ich ein Gewicht dicht unter die Schulter und verstärkte ich den Schlag auf das Acromion, so entstand eine Fraktur in der Gelenkpfanne, an der Grenze des oberen und mittleren Drittels derselben, d. h. in einer Linie, die der Epiphyse bei jugendlichen Individuen entspricht. »

Wenn man jetzt noch annimmt, dass beim Lebenden die unwillkürliche muskuläre Fixation der Scapula im Verein mit der Trägheit der auf die Schulter fallenden Körpermasse der Unterstützung der Schulter bei den Experimenten *Takács'* entspricht, so dürfte dieser Mechanismus bei einem grossen Teil der in der Literatur veröffentlichten Frakturen, besonders der isolierten, verantwortlich gewesen sein. Dabei ist es gleichgültig, ob der Sturz auf die Scapula oder auf die Clavicula erfolgt, da nur Wirkung und Gegenwirkung vertauscht sind, wodurch natürlich die auf den Knochen einwirkenden Kräfte nicht geändert werden. Nach diesem Mechanismus enstandene Frakturen sind 14 Mal beobachtet worden (Tab. II: 5, 6, 11, 19, 20, 21, 23, 25, 28, 34, 35, 40, 41, 42):

Liston: «A 32 aged woman fell from a cart on her right side. Wound on the head; pain in the right arm and shoulder; loosness and crepitus of the coracoid process.»

Hamilton: «Ein Mädchen fiel auf die linke Schulter Luxation der Clavicula. Falsche Beweglichkeit und Krepitation des P. c.»

Caesar: «Ein Arbeiter stürzt von einer Leiter und wird durch einen gleichzeitig herabfallenden schweren Holzkübel auf die linke Schulter getroffen. Starker Druckschmerz am P. c. Krepitation. Bewegungseinschränkung des Armes. Röntgenaufnahme zeigt Fraktur des P. c. an der Basis. Heilung nach 3 Wochen ohne Kallus.»

Moriconi, Lamberto: «Ein Mann trägt auf der rechten Schulter eine schwere Last, als ein aus ca. 5 m Höhe fallender Stein seine linke Schulter hinten tangential trifft. Funktionseinschränkung des linken Armes. Druckschmerzhaftigkeit; Krepitation. Röntgenbild zeigt Fraktur des P. c. Heilung nach 3 Wochen.»

b. Auch die über der Humerus einwirkende Gewalt kann zu einer indirekten Fraktur führen. Durch Sturz auf die Seite wird der Humerus mit starkem Druck in der Richtung von unten nach oben getrieben. Dabei erleidet er eine, meist subcoracoidale, Luxation nach vorne, oben und innen und schert so den P. c. ab, oder das Hauptfragment einer Fract. colli chir. humeri stösst den Rabenschnabelfortsatz weg, was in 5 Fällen beobachtet werden konnte (Tab. II: 7, 13, 18, 26, 30).

Webster: «Ein 77jähriger Mann wurde aus einer Droschke auf die linke Schulter geschleudert. Das Caput humeri stand unter dem Schlüsselbein am Rande der Gelenkhöhle, dicht unter dem P. c.; Krepitation; Verkürzung des Armes um ca. 3 cm. Die Sektion zeigte die Fraktur des P. c. mit beginnender ligamentöser Vereinigung, Fraktur des Acromions und des anatomischen Halses des Humerus.»

Holmes: «A man had fallen from a height above 30 feet upon a heap of stones. Concussion of the brain, open fracture of the elbow; fracture of the clavicule, fracture of the coracoid process; dislocation of the head of the humerus Post-mortem examination: The head of the humerus had fractured the coracoid process in its passage upwards near its base.»

Joulia: «Un couvreur fait une chute d'un lieu élevé. A l'autopsie on trouva une luxation sous-coracoïdienne de la tête humérale droite, fracturée au niveau du col anatomique, qui était venue se loger sous la coracoïde et appuyant sur elle de bas en haut en avait séparé l'extrémité.»

c. Eine weitere indirekte Fraktur ist die durch Muskelzug. Sie wird durch eine plötzliche und heftige Muskelaktion verursacht. Beim Wegschleudern schwerer Gegenstände, bei forcierter Supination des Unter-

armes etc. kommt es zur brüsken Kontraktion der am P. c. angreifenden Muskeln und dadurch zu einer Fraktur. (Tab. II: 8, 16, 17, 27, 29, 36).

May: «A girl, while throwing a necklace on her neck, screamed with pain in her right shoulder, her arm fell disabled. Distinct crepitus over the coracoid process which was on a lower plane; fracture of the neck of the scap. Perfect use at the end of 6 weeks.

Weber: «Eine Frau brach den P. c., als sie beim Waschen ein grosses Leintuch auswringen wollte. Sie fühlte ein Krachen unter dem Schlüsselbein und konnte ihre Arbeit nicht fortsetzen. Da sie sehr mager war, konnte man das abgebrochene Fragment unter der Haut fühlen. Nach 4 Wochen war das Fragment fixiert und die Brauchbarkeit des Armes wieder hergestellt.»

Petty: «A car conducter, while trying to put a drunken man off his car, experienced a sudden and severe pain in his right shoulder. Inability of the use of the arm; crepitus; fracture of the coracoid process in its middle portion shown by a skiagraph. Union 6 weeks later.»

Pfab: «Ein 36jähriger Mann versuchte in gebückter Stellung mit gesenkten und gleichzeitig gestreckten Armen mit einer Hacke zuzuschlagen, als in diesem Moment ein Balken auf seinen rechten rückwärtigen Schulteranteil fiel, welchem er durch einen Sprung nach rückwärts bei noch gestreckten Armen auszuweichen versuchte. Er verspürte einen Riss in der Schlüsselbeingegend. Das Röntgenbild zeigte eine Fraktur des P. c. Heilung nach 3 Wochen ohne knöcherne Vereinigung. Die Fraktur ist wahrscheinlich nur zum kleinsten Teil durch den Schlag des Balkens bedingt, und zum weitaus grössten durch die Anspannung des kurzen Bicepskopfs beim plötzlichen Zurückreissen des rechten Armes.»

3. Eine Verknüpfung von direkter und indirekter Gewalteinwirkung findet sich bei jenen Brüchen des P. c., welche nach Zertrümmerung der den P. c. schützenden Knochen, Scapula oder Clavicula, entstehen (Tab. II: 3, 4, 12, 32).

South: «A thin spare spainter fell about 30 feet deep on his head. No head-fracture, open fracture of the olecranon; fracture of the clavicule; fracture of the acromion; fracture of the coracoid process into two unequal pieces with dislocation; the triangular ligament was torn to pieces.»

Kelly: «A carman was driving a waggon, when he slipped, and one wheel passed over his left shoulder and head. Post-mortem examination: Fracture of the scapula, about an inch below the spine; fracture of the superior posterior angle; fracture of the acromion; fracture of the coracoid process at its base; fracture of the second and third rib.»

III. PATHOLOGISCHE ANATOMIE:

A. Verlauf der Frakturlinien.

1. Am häufigsten bricht der P. c. an seiner Basis (Abb. 1), d. i. an der Stelle, an der sich beim jugendlichen Individuum die Epiphysenfugen befinden: entweder distal vom Os subcoracoideum, wobei dann nur der Fortsatz selbst abbricht, oder proximal vom Os subcoracoideum, wobei sich die Bruchlinie bis in die Gelenkfläche erstreckt. Bei dieser Lokalisation der Frakturlinie ist die Dislokation meist null oder nur sehr gering. Das Fragment wird durch die fast immer unverletzten Bänder, die Ligg. coraco-claviculare und coraco-acromiale, die den ansetzenden Muskeln genügend Widerstand zu bieten vermögen, in Stellung gehalten. Die Frakturlinien sind unregelmässig und verlaufen selten etwas schräg (Tab. I: 8; Tab. II: 26).

Die Basisfrakturen wurden mit Sicherheit in 19 Fällen beobachtet (Tab. I: 4, 5, 6, 7, 10; Tab. II: 1, 7, 12, 13, 14, 18, 27, 30, 34, 36, 39, 40, 41, 42). Sie sind mit grosser Wahrscheinlichkeit auch in allen den Fällen anzunehmen, in denen die Beschreiber keine genaueren Angaben über die Lokalisation der Frakturlinie machen. Unter den Basisfrakturen wurden drei Beobachtungen gemacht, wo die Frakturlinie proximal vom Os subcoracoi-

deum verlief, die Fraktur sich also bis in die Pfanne hineinerstreckte (Tab. I: 4. 5, 7).

2. Sodann kommen der Häufigkeit nach die Fälle, wo die Frakturlinie an der Spitze (Abb. 1) weniger als 1 cm vom äussersten Ende entfernt gelegen ist. Bei diesen ist eine grössere Dislokation die Regel, da die Bänder nicht mehr an der Spitze ansetzen. Das Fragment steht daher unter dem alleinigen Einfluss der dort inserierenden Muskeln, hauptsächlich des M. coraco-brachialis und des kurzen Bicepskopfes (Tab. I: 2, 8; Tab. II: 23).

Shattock: «Specimen from an aged female subject: The fracture of the coracoid process is slightly oblique, being directed from before backwards, between the insertion of the pectoralis minor and the origin of the coraco-brachialis and inner head of the biceps; the coraco-clavicular ligament is attached solely to the entire base of the process. The fragments are united by a fibrous strap-like band a third of an inch in lenght, and continous with the adjacent portion of the coraco-acromial ligament. There was no injury of the shoulder-joint or of the clavicule.»

Lucas: «A man of 58 fell forward on his shoulder. A small piece of bone was discovered lying beneath the anterior edge of the deltoid muscle and three inches below the clavicule. This could be nothing but the coracoid process. The displacement of the bone was 2 3/4 inches, being bownwards and slightly outwards. The loose bone was acted upon by the short head of the biceps and the coraco-brachialis, but unattached to the pectoralis minor. When the arm and forearm were fully extended and abducted, the point of bone descendet lowest. On flexing fully the forearm, adducting the arm, and drawing the elbow across the chest, the piece of bone could be raised nearly to its proper position.»

3. Noch seltener sind Frakturen im mittleren Teil des Fortsatzes. tet man Dislokation, da das Fragment mit den die Verschiebung verhindern- Sie wurden 2 Mal gefunden (Tab. I: 9; Tab. 11: 29). Auch bei ihnen beobachden Bändern nur teilweise in Verbindung steht.

Joung: «The fracture, which was somewhat oblique had resulted in the separation to the extent of three-eights of an inch of the free end of the process, carrying with it the attachments of the coraco-brachialis and biceps and the greater part of the pectoralis minor, but firm fibrous union had taken place.»

4. Ausnahmsweise sind Frakturen mit 2 Fragmenten beobachtet worden (Tab II: 2, 3).

Gordon Hunter: «Bei einem Menschen, der sich gleichzeitig eine Luxation des r. Oberschenkels und des r. Oberarms zugezogen hatte, fand man den P. c. in zwei Stücke zerbrochen, von denen eins an der Sehne des Pectoralis minor, das andere an den Sehnen des Coraco-brachialis und des kurzen Bicepskopfes festsass. Der Humerus war oberhalb seiner Mitte in mehrere Stücke zerbrochen.»

5. Es gibt nur einen Fall von Längs- oder Achsenfraktur (Tab. II: 31).

Heilporn: «Un homme d'une quarantaine d'années tombe sur son épaule droite. Il se plaint surtout de douleurs en arrière au niveau de l'omoplate. L'examen radiographique montre: Une fissure allant de la partie moyenne de l'omoplate jusqu'au milieu de la cavité glénoïde; cette fracture est perpendiculaire au grand axe de la cavité glénoïde. Une fracture allant du sommet jusqu'à la base de l'apophyse coracoïdienne; ce trait de fracture sépare cet os en deux parties, sensiblement égales, et il est parallèle au diamètre longitudinal de l'apophyse.»

6. Es sind einige seltene Fälle von Epiphysenlösungen beschrieben worden (Tab. I: 1; Tab. II: 4, 33). Die Trennung kann distal oder proximal vom Os subcoracoideum liegen. Nie aber sind solche anderer Epiphysen dieses Fortsatzes gesehen worden, trotzdem es theoretisch, z. B. durch heftige Muskelkontraktion, möglich sein könnte.

Arnott: «A boy of 15 had fallen from a tree. Post-mortem examination: Fracture of the left clavicule, of two ribs and of the coracoid process, being broken off its root just thee, where this process becomes joined as an epiphysis, above the glenoid surface, to the body of the bone; considering the age of the patient, there can be little doubt, that perfect union had not been established.»

B. Typen der Korakoidfrakturen.

1. Bei den isolierten Frakturen des Rabenschnabelfortsatzes sind andere Knochen nicht gebrochen, wohl aber können sonstige Begleitverletzungen vorhanden sein. Sie sind nicht so selten, wie von verschiedenen Beschreibern bisher angenommen worden ist. Die Hälfte aller Brüche des P.c. sind isolierte Frakturen: 21 von 42 (Tab. II: 5, 6, 9, 10, 11, 15, 16, 17, 21, 22, 23, 24, 25, 27, 28, 29, 34, 35, 36, 38, 40).

Hulme: «A man of 57 in the act of passing through a wire fence, when he slipped, and falling his left arm caught in one of the wires. He instantly felt a severe pain in the fingers, followed by loss of power in the arm and inability to raise the elbow from his side. The coracoid process was broken and drawn downwards. Firm union after 6 weeks. He gradually gained strenght in the arm and power, to raise the elbow from his side.»

2. Die Brüche des P. c. sind zur anderen Hälfte mit anderen Frakturen des Skeletts kombiniert. Dabei tritt meistens die Fraktur des P. c. als Begleiterscheinung von sekundärer Bedeutung in den Hintergrund. Die Coracoidfraktur kann mit anderen Scapularfrakturen, mit Frakturen von Nachbarknochen und mit ortsfernen Frakturen kombiniert sein.

a. Von gleichzeitigen Scapularfrakturen sind solche des Collum chirurgicum scapulae (Tab. I: 10; Tab. II: 1, 8, 14), des Acromions (Tab. I: 5; Tab. II: 3, 7, 12, 41), eine Querfissur des Schulterblattes (Tab. II: 12, 31) und eine Pfannenrandabsprengung (Tab. II: 39) beobachtet.

Du Verney: «Ein 20jähriges Mädchen wurde in einem Steinbruch tot aufgefunden. Der ganze Körper war gequetscht, mehrere Rippen gebrochen. Der Hals der Scapula und der P. c. waren abgebrochen.

Baudouin: «Präparat aus einer neolithischen Grabstätte in Belleville im Departement Seine-et-Marne. Es zeigte eine Fractur acolli chirurgici scapulae mit Bruch des P. c.; es beweist, dass diese Frakturen auch ohne Behandlung tadellos heilen können.»

Erichsen: «Ein Präparat im Museum des University College zeigt eine Fraktur des P. c., wobei die Frakturlinie bis in die Gelenkfläche geht. Querfraktur des Acromions.»

b. Es sind Kombinationen von Frakturen des P. c. mit Brüchen benachbarter Knochen wie Clavicula (Tab. II: 3, 4, 18, 32), Humerus (Tab. II: 2, 7, 18, 26) und einiger Rippen (Tab. II: 1, 4, 12, 30) beschrieben worden.

Vegas, Jorge: «Ein 14jähriger Knabe wurde von einem Auto an der Schulter angefahren. Hautverletzungen an der linken Schulter und Schläfe; Fraktur der Clavicula und des P. c. ohne Dislokation links. Volle Funktion des Armes ohne Heilung der P.-c.-Fraktur.»

c. Ueber Kombinationen der Korakoidfrakturen mit ortsfernen Knochenbrüchen sind keine besonderen Angaben gemacht worden. Es ist trotzdem sehr wahrscheinlich, dass sie öfters vorgekommen sind.

C. Komplikationen bei Korakoidfrakturen.

1. Hautverletzungen sind nicht selten beobachtet worden. Da die Fraktur des P. c. meist durch Sturz oder Schlag entsteht, ist ihr Auftreten nichts aussergewöhnliches. Sie fanden sich in der Schultergegend und an beliebigen anderen Stellen (Tab. II: 1, 2, 5, 15, 18, 23, 28, 32, 40, 42).
bigen anderen Stellen (Tab. II: 1, 2, 5, 15, 18, 28, 32, 39, 40, 42).

2. Muskelzerreissungen wurden bei kombinierten Frakturen beschrieben. Sie werden hauptsächlich durch den luxierten Humeruskopf hervorgerufen (Tab. II: 2, 13, 18).

3. Bänderrisse sind sehr selten, da die Bänder sehr kräftig ausgebildet sind (Tab. II: 3). Risse der Schultergelenkskapsel sind bei der Luxation

des Humeruskopfes zu beobachten (Tab. II: 3, 18).

4. Eine Gefässverletzung ist ausnahmsweise gesehen worden (Tab. II: 5).

> *Cooper:* «A man of 28 was nocked down, while trying to stop a horse. A cart-wheel passed over his shoulder and pressed a glimmet, he had in his pocket into the axilla. The wound was abond 1 1/2 inches deep and the instrument had passed close to the exillary artery and had wounded the axillary vein. Pain about the shoulder joint; crepitus. He died some days later. Post-mortem examination showed the caracoid process fractured, but no other bone.»

5. Nervöse Komplikationen machen sich durch heftige Schmerzen in Arm und Hals und durch Funktionsverminderung und Atrophie der Schultermuskeln bemerkbar. Primär entstehen sie wahrscheinlich durch das auf den Plexus drückende dislozierte Fragment (Tab. II: 30), Sekundär wurden sie durch einen den Plexus komprimierenden hypertrophischen Kallus beobachtet (Tab. II: 27).

> *Delestaing:* «Un cultivateur, 62 ans, est frappé par un arbre dans le dos. Il est projeté violemment sur le sol, la face contre terre, les bras en avant. Sans connaissance pendant 2 heures, déformation de l'épaule gauche; luxation antéro-interne (sous-coracoïdienne) de l'humerus. L'apophyse coracoïde mobile en haut et en dehors avec crépitation: fracture de l'a. c. vers sa base; cinq a six côtes gauches fracturées; immobilisation de l'épaule. Deux mois après, on constate toujours des douleurs très vives et une impotence fonctionnelle, des muscles de l'épaule atrophiés. La radiographie montre le fragment déjeté en haut et en dehors et les contours déformés. L'état du malade reste inchangé.»
>
> *Paterne:* «Une femme de 60 ans tombe et sent au moment de la chute une vive douleur dans l'épaule droite. Elle se plaint de crises de douleurs atroces, survenant à des heures irrégulières tous les jours et surtout toutes les nuits. Ces douleurs ont leur maximum dans l'épaule droite et s'irradient dans le bras et le cou. Les mouvements sont libres, mais très douloureux. La radiographie montre une tumeur osseuse, siégeant au niveau de l'a. c. On fait une opération où on trouve l'a. c. fracturée à sa base et soudée par un cal volumineux. On sépare le plexus brachial de la gangue conjonctivale dans laquelle il est enserré; l'apophyse malade n'est pas réséquée. Les douleurs disparaissent et 4 mois après l'opération la malade se sert de son épaule et de son bras comme avant l'accident. Cette fracture est due vraisemblablement à une contraction musculaire.»

6. Es ist sehr wohl möglich, dass sich im Anschluss an eine Fraktur des Rabenschnabelfortsatzes eine Korakoiditis (*Julliard*'sches Syndrom) entwickelt, vielleicht hervorgerufen durch eine gleichzeitige Zerrung im coracoidalen Bandapparat, bezw. im subclaviculären Bändergelenk. Bei der Seltenheit der P.-c.-Frakturen konnte dieser Zusammenhang noch nicht gesichert werden.

7. Es ist denkbar, dass es, nach in frühester Jugend erfolgter Lösung des P. c. in einer seiner Epiphysen, zu einer Synostose des Fragmentes mit der Clavicula und dadurch zur Bildung eines Gabelschlüsselbeines und einer Articulatio coraco-clavicularis kommt (Henschen).

IV. KLINISCHE ERSCHEINUNGEN UND DIAGNOSE.

Bis zur Anwendung des Röntgenverfahrens war die Feststellung einer Rabenschnabelfortsatzfraktur am Lebenden sehr schwer. Die Symptome bei den isolierten Frakturen sind so uncharakteristisch, dass an sie nicht gedacht wird. Bei den kombinierten Frakturen stehen die anderen vorhandenen Verletzungen so sehr im Vordergrund, dass die Fraktur des P. c. als unwesentliche Nebenverletzung übersehen wird.

Eine Deformation wird bei den isolierten Frakturen sehr selten beobachtet (*Comolli*'sches Symptom) (Tab. II: 38). Bei den kombinierten Frakturen wird sie durch die anderen Verletzungen, Humerusluxation, Clavicularfraktur, etc. hervorgerufen.

Schmerzen sind fast immer vorhanden: häufig ist Druckschmerz (Tab. II: 22, 24, 25, 28, 32, 35, 40, 41, 42). Auch Bewegungen des Armes sind schmerzhaft, besonders die aktiven beim Heben des Armes nach vorne und beim gleichzeitigen Ausstrecken und Supinieren des Unterarmes (Tab. II: 14, 15, 24, 28, 34, 35, 36, 40, 41). Manchmal findet man auch Schmerzen bei tiefer Einatmung (Zug des Pectoralis minor: Tab. II: 34).

Eingeschränkte, aktive Beweglichkeit, besonders die Unmöglichkeit, die Schulter nach vorne zu schieben und den Arm nach vorne über die Waagerechte hinaus zu erheben, ist sehr charakteristisch (Tab. II: 17, 21, 22, 29, 32, 34, 35, 36, 40, 41).

Krepitation über dem P. c. ist ein sicheres Symptom. Sie ist oberflächlich und besonders bei Bewegungen des Armes deutlich (Tab. II: 6, 7, 8, 10, 14, 15, 18, 20, 21, 22, 24, 28, 29, 30, 34, 35).

Eine Dislokation kann man oft durch Messungen im Vergleich mit der gesunden Seite feststellen. Sie kann verschieden sein: nach unten und vorne (Tab. I: 2; Tab. II: 17, 25); nach unten und aussen (Tab. II: 3, 23); nach unten und innen (Tab. II: 3, 18, 29); nach oben und hinten (Tab. II: 26, 30). Sie verändert sich aber mit der Stellung des Armes.

Ein wesentliches Frakturzeichen ist die abnorme Beweglichkeit des Fragmentes. Es bleibt bei Bewegungen des Armes unabhängig von denen der Scapula und folgt dem Humeruskopf. Im weiter oben angeführten Fall von Lucas (Tab. II: 23) war es bei grösstmöglicher Ausstreckung und Abduktion des Armes und Unterarmes um ca. 7 cm nach unten und etwas nach aussen verschoben. Die Verschiebung verschwand andererseits fast völlig, wenn der Arm, bei vollkommen gebeugtem und proniertem Unterarm, in Adduktion gehalten wurde. Die abnorme Beweglichkeit lässt sich am besten dadurch feststellen, dass man — die Finger in die Achselhöhle und den Daumen auf die Spitze des P. c. gesetzt — versucht, das Fragment zu bewegen (Tab. II: 6, 10, 15, 16, 17, 19, 20, 22, 23, 25, 28).

Zum einfachsten, wichtigsten und sichersten diagnostischen Verfahren ist aber heute die Röntgenaufnahme geworden. Schon eine normale Uebersichtsaufnahme der Schultergegend gestattet meist, die Diagnose einer P.c.-Fraktur mit Sicherheit zu stellen (Tab. II: 27, 29, 34, 35, 36, 39, 40, 41, 42). Eine besonders übersichtliche Darstellung des P. c. erhält man durch die von Caesar angegebene Vorschrift (Abb. 2):

« Röntgenaufnahme in Rückenlage bei waagerechter Abspreizung des Oberarmes; Einstellung 5 cm nach unten und 10 cm nach innen von der für das Schultergelenk üblichen Einstellung; Strahlenrichtung von vorne, innen unten nach hinten aussen, oben.»



Abb. 2 (Aus Cæsar: Isolierter Bruch des P. c. und seine Rœntgendarstellung.)

Pooth : « Nach Sturz auf die Schulter stand der Patient 4 Jahre in Behandlung, ohne das, trotz einiger Röntgenaufnahmen dieser Gegend, die Ursache erkannt wurde. Erst durch eine axiale Aufnahme von der Achselhöhle aus bei Lagerung des Filmes auf der Schulterhöhe bei abduziertem Arm konnte die Pseudarthrose des P. c. festgestellt werden »

V. THERAPIE UND PROGNOSE.

Die Behandlung ist einfach. Die nicht dislozierten Formen heilen, da sie gleichsam naturgeschient sind, ohne Behandlung. Bei dislozierten Formen wird die Dislokation behandelt. Der Arm wird für 2 bis 3 Wochen in forcierter Adduktion — Vorderarm gebeugt und Ellbogen leicht gehoben — fixiert, so dass die am P. c. inserierenden Muskeln entspannt werden. Dafür eignet sich z. B. der Mayor'sche Verband: Heftpflasterstreifen gehen vom hinteren oberen Rand des Beckens über die Schulter um den über die Waagerechte gehobenen Vorderarm nahe dem Ellbogen herum und wieder über die Schulter zum Ausgangspunkt zurück. Nach Fertigstellung des Verbandes sinkt der Arm der Schwere nach herab und nähert dadurch das Fragment dem Stumpf. Nach Abnahme des Verbandes mobilisiert man den Arm und behandelt mit Mechanotherapie.

Die Prognose der Fraktur des P. c. selbst ist gut. Knöcherne Vereinigung ist selten (Tab. I: 4, 10; Tab. II: 6, 16, 21, 22, 27, 37), aber die feste Pseudarthrose macht keine Funktionsbehinderung (Tab. II: 8, 10, 14, 15, 19, 24, 25, 28, 32, 34, 36, 39, 40, 42). Die schlotternde Pseudarthrose führt zu einer gewissen Unfähigkeit, den Arm nach vorne über die Waagerechte zu heben (Tab. II: 17, 29, 30, 41).

Die Heilungsdauer betrug im Durschnitt 4 1/2 Wochen. Etwa ebenso lange währte die totale Arbeitsunfähigkeit. Temporäre Teilschädigung mit allmählicher Besserung der Funktion von 1 Woche bis zu 10 Monaten Dauer wurde in einigen Fällen beobachtet. Ueber die Bewertung der Verminderung der Erwerbsfähigkeit dieser Schäden geben die Unfallstatistiken, wegen der Seltenheit der P.-c.-Frakturen, wenig Aufschluss. *A. Ettlin* berichtet über einenFall der schweizerischen Unfallversicherungsanstalt, bei dem die Rente wegen Teilschädigung nach P.-c.-Fraktur für eine Zeit von 9 Monaten mit 25 % bewertet wurde. Im Anschluss an eine P.-c.-Fraktur entstehende bleibende Nachteile äussern sich in der Unfähigkeit, den Arm über die Horizontale zu heben. Auch über die dabei zu gewährend Leistung der Unfallversicherung berichtet nur *Ettlin:* derselbe Patient erhielt für weitere 4 1/2 Monate 10 % Rente und für die folgende Zeit, deren Dauer nicht angegeben wurde, 7 % Rente.

Bei kombinierten Frakturen ist die Prognose allein von den Hauptverletzungen abhängig, sie wird darum von der Fraktur des P. c. selbst nur wenig beeinflusst.

VI. ZUSAMMENFASSUNG.

Die Frakturen des Rabenschnabelfortsatzes sind selten (4 Fälle an der Universitätsklinik Basel; 48 veröffentlichte Fälle) *.

---

* A. Ettlin fand, dass die in den Jahren 1924/5/6 bei der schweizerischen Unfallversicherungsanstalt angemeldeten Scapularfrakturen (127 Fälle) 0,86 % aller Frakturen ausmachten. Davon waren 6 Fälle = 4,74 % Frakturen des P. c. Aehnliche Zahlen werden auch von anderen Beschreibern angegeben.

Die gewöhnliche Entstehungsursache dieser Frakturen ist eine indirekte, über Scapula, Clavicula, Humerus oder durch Muskelaktion; nur ausnahmsweise werden sie durch direkte Gewalteinwirkung verursacht.

Die Frakturen des Processus coracoideus sind zu 50 % isoliert, zu 50 % mit Verletzungen sonstiger Art kombiniert.

Die Symptome sind uncharakteristisch; die Diagnose wird eindeutig nur durch das Röntgenbild gestellt.

Bei nicht dislozierten Frakturen erfolgt die Heilung ohne Behandlung; bei Dislokation wird der Arm in einer Stellung fixiert, in der die ansetzenden Muskeln entspannt sind.

Die Vereinigung des Stumpfes mit dem Fragment ist selten knöchern; bei fibröser Vereinigung wird gewöhnlich eine dauernde Funktionsbehinderung nicht beobachtet.

VII. FRAKTUREN DES PROCESSUS CORACOIDEUS AN DER CHIRURGISCHEN UNIVERSITAETSKLINIK IN BASEL.

1. Der 33jährige Polizeimann J. W. stürzte am 5. 7. 24 eine kleine Treppe hinunter und fiel direkt auf die rechte Schulter. Er zog sich dabei eine Luxation des Schultergelenkes zu, die gleich darauf von Kameraden eingerichtet wurde, eine Quetschung der rechten Schulter, eine Fraktur des P. c. (röntgenologische Feststellung) und eine Absprengung am unteren Rand der Gelenkpfanne des Schultergelenks. Bis zum März 1925 wurde der Patient mit Massage und Mechanotherapie behandelt, wodurch sich eine muskuläre Versteifung des Gelenks rasch besserte. Seit Februar 1925 ist dann ein Stillstand in der Heilung eingetreten, er wurde daher am 23. 3. 25 zur Begutachtung in das Spital aufgenommen. Untersuchungsergebnisse: Schultergelenk nirgends druckempfindlich. Rechter Oberarm etwas atrophisch (Umfang 1/2 cm geringer als links), die rohe Kraft gegen links herabgesetzt. Der rechte Arm kann aktiv nach vorne und nach der Seite etwa 60° über die Horizontale gehoben werden, dabei geringe Schmerzen in der Schulter. Passiv kann der Arm vollständig gehoben werden. Rotationsbewegungen sind frei. Der Patient gibt ferner an, dass er besonders am Morgen Mühe hat, den Arm zu bewegen, dass das Steilhalten des Armes ebenso wie die Drehung auf den Rücken und stärkere Rotationsbewegungen erschwert seien und dass er im Schultergelenk noch nicht die genügende Kraft habe, um den von einem Polizeimann geforderten Leistungen nachzukommen. Es wird dem Patienten geraten, seinen Beruf wieder aufzunehmen; die volle und uneingeschränkte Leistungsfähigkeit sei in etwa einem Jahr nach einem solchen Unfall durch die allmähliche Uebung zu erwarten; es erübrige sich auch eine besondere Therapie. Nachuntersuchung im November 1938: Geringe Atrophie des rechten Oberarms (Umfang 1 1/2 cm geringer als links). Die rohe Kraft gegen links nicht merkbar herabgesetzt. Nach vorne und nach der Seite kann der Arm aktiv fast ebenso hoch gehoben werden, wie links. Rückwärtsheben und Rotation wie links. Bei extremer Supination spürt man eine undeutliche Bewegung über dem P. c. Der Patient gibt noch an, dass er 10 Monate nach dem Unfall seinem Beruf ohne Beschwerden nachgehen konnte.

2. Der 30jährige Hilfsmaler L. R. stürzte am 23. 4. 31 mit einer Leiter um und fiel 4 m tief. Er konnte nicht angeben, wie er gefallen war. Er hatte sofort Schmerzen in der linken Schulter und am Kreuzbein. Untersuchungs-

ergebnis: Umschriebene Druckempfindlichkeit über der Gegend des P. c. ohne Frakturzeichen. Beweglichkeit des linken Armes stark eingeschränkt und schmerzhaft. Das Röntgenbild zeigte eine Fraktur des P. c. an seiner Basis, isoliert und an der gewöhnlichen Frakturstelle, aber mit ca. 2 mm weitem Frakturspalt. Am Kreuzbein und an der Wirbelsäule konnte nichts besonderes festgestellt werden. Der linke Arm wurde durch einen Desault'schen Verband ruhig gestellt und der Patient ohne weitere Behandlung nach einer Woche entlassen. Die voraussichtliche Arbeitsunfähigkeit dürfte einen Monat betragen. Nachuntersuchung im November 1938: Keine Atrophie der Schultermuskeln. Vollkommen freie Beweglichkeit nach allen Richtungen. Falsche Beweglichkeit über dem P. c. nicht feststellbar. Der Patient gibt an, dass er bei Wetterumschlag eine Art Spannungsgefühl in der linken Schulter habe. Röntgenbild Abb. 3.

3. Der 69jährige Fahrknecht H. H. erlitt im Jahre 1935, als er, auf einem Jauchewagen sitzend, von einem Auto angefahren wurde und herabstürzte, eine Scapularfraktur (Röntgenbild: Biegungsfraktur am margo sup.), die mit annähernd normaler Funktion ausheilte. Am 10. 2. 36 wurde der Patient vom Wagenbock geschleudert und fiel auf das Trottoir. Zuerst wurde er mit Umschlägen behandelt, aber 10 Tage später wurde wegen Frakturverdacht eine Röntgenaufnahme gemacht, die eine Fraktur des P. c. rechts ergab; deshalb Spitaleinweisung. Untersuchungsbefund: Stärkere lokale Druckempfindlichkeit über dem Acronion rechts, ebenso über der Gegend des P. c. und über der lateralen Hälfte der Spina scapulae. Krepitation und falsche Beweglichkeit nirgends feststellbar. Die seitliche Elevation des Armes war aktiv und ohne Schmerzen nur bis zur Horizontalen möglich, passiv, aber mit Schmerzen, auch darüber hinaus. Vorwärtsheben aktiv bis zur Horizontalen, Rückwärtsheben nur sehr wenig möglich. Rotation war frei. Das Röntgenbild zeigte eine sichere Fraktur an der Basis des P. c. ohne Verschiebung des peripheren Fragmentes und eine wahrscheinliche Fraktur des Akromions. Der rechte Arm wurde auf einer Abduktionsschiene ruhig gestellt. Nach 3 Wochen Beginn mit aktiven und passiven Bewegungsübungen, eine weitere Woche später wurde die Schiene abgenommen. Fortsetzung der Bewegungsübungen, dazu Massage, Lichtbäder etc. Nach 12 Wochen wurde der Patient entlassen und konnte seine Arbeit wieder aufnehmen. Er konnte in diesem Zeitpunkt den rechten Arm gut über Kopfhöhe heben, nach vorne ca. 100°, nach der Seite ca. 120°. Eine Bewegungseinschränkung gegenüber der anderen Seite war kaum nachweisbar, da links infolge von arthritischen Veränderungen auch eine Beweglichkeitseinschränkung vorhanden war. Eine Nachuntersuchung konnte nicht gemacht werden. Der Patient gibt auf Anfrage an, dass er auch jetzt noch zeitweise eine Bewegungsbehinderung hat und den Wetterwechsel spürt.

4. Der 25jährige Automechaniker O. H. ist am 18. 6. 37, auf einem Motorvelo fahrend, gegen ein Auto gestossen. Nach dem Zusammenstoss hat er am Boden gelegen, war einige Zeit bewusstlos und konnte sich an Einzelheiten des Zusammenstosses nicht erinnern. Er wurde mit der Diagnose einer «Luxation im Acromio-Clavikulargelenk» in das Spital eingeliefert. Untersuchungsergebnis: An der rechten Schulter eine bläuliche Schwellung in der Gegend des Acromio-Claviculargelenks mit Stufenbildung. Das acromiale Ende der Clavicula federt deutlich und ist sehr schmerzempfindlich. Schultergelenk frei. Starke Druckempfindlichkeit in der Gegend des Coracoids;

kleine Risswunden an der rechten Hand, Schürfwunde am rechten Knie und Kontusion am rechten Fuss. Das Röntgenbild zeigte eine Luxation im Acromio-Claviculargelenk und eine Fraktur des P. c., der an seiner Basis an der gewöhnlichen Frakturstelle abgebrochen war (ca. 1 mm weiter Frakturspalt; Verschiebung des Fragmentes um ca. 1/2 cm nach oben aussen). Eine Woche später wurde ein Fixationsverband angelegt, der nach einer weiteren Woche erneuert wurde. Nach 3 Wochen wurde der Patient entlassen. Das Acromio-Claviculargelenk war noch leicht druckempfindlich, Arm- und Schulterbewegungen kaum eingeschränkt. Hand, Knie und Fuss waren geheilt. Die leichte Commotio cerebri hatte keine weiteren Erscheinungen zur Folge. Eine Nachuntersuchung konnte nicht gemacht werden. Der Patient gibt auf Anfrage an, dass er keinerlei Beschwerden hat. Röntgenbild: Abb. 4.

Patient L. R. (2)



Abb. 3 - 9.6.31.

Patient O. H. (4)



Abb. 4 - 21.6.37

Nr.	*Autor:*	*Art der Fraktur:*	*Art der Konsolidation:*	*Bemerkungen:*
1	Neil in Philadelphia:	Basisfraktur ca. 2½ cm vom äusseren Ende mit unregelmässiger Bruchlinie.	Bindegewebiger Zusammenhang mit Scapula ohne knöchernen Kallus.	Epiphysenfugen nicht geschlossen; Epiphysenlösung (nach Hamilton).
2	Ch. Gibson in Richmond:	Schrägbruch am äusseren Ende mit geringer Dislokation nach vorn und unten.	Durch fibröses Gewebe von ca. 3 cm Länge mit dem Stumpf verbunden.	
3	R. D. Mussey in Cincinati:	Fraktur mit geringer Dislokation.		Luxation des Humerus nach vorn, sein Kopf und Hals mit Hals und Axillarrand der Scapula verwachsen.
4	Jackson in Boston:	Erste Fraktur: Basisfraktur 1 Jahr vor dem Tod; zweite Fraktur: Basisfraktur mit Beteiligung der Gelenkgrube kurz vor dem Tod.	Erste Fraktur mit knöcherner Vereinigung.	
5	J.E. Erichsen in London:	Basisfraktur mit Beteiligung der Gelenkfläche und geringer Dislokation.		Querfraktur des Akromions. Präp. im Museum des University-College.
6	Gurlt:	Basisfraktur ca. 2 cm vom äusseren Ende.	Durch ca. 1½ cm lange Bandmasse mit dem Stumpf verbunden.	Schrägbruch der Clavicula. Präp. der pathologisch-anatomischen Sammlung zu Giessen.
7	Gurlt:	Basisfraktur bis an die Gelenkfläche reichend mit unregelmässiger Bruchlinie.	Durch fibröses Gewebe vereinigt; ohne Spuren eines knöchernen Kallus.	Präp. der path.-anatomischen Samlung zu Würzburg.
8	Shattock:	Isolierte Fraktur zwischen Pect. minor und Coraco-brachialis plus kurzem Bizepskopf; etwas quer von vorn nach hinten.	Durch ca. 1 cm lange Bandmasse mit dem Stumpf verbunden.	Präp. einer älteren Frau; Lig. coraco-claviculare erhalten u. mit dem Stumpf verbunden.
9	Joung:	Fraktur ca. 1½ cm vom äusseren Ende etwas quer; Fragment mit kurzem Bizepskopf, Coraco-brachialis und grösserem Teil des Pectoralis minor verbunden.	Feste fibröse Vereinigung.	
10	Baudouin:	Basisfraktur.	Knöcherne Heilung.	Präp. aus einer neolithischen Grabstätte; Fraktura colli chirurgici scapulae.

Tabelle I

VIII. ZUSAMMENSTELLUNG DER IN DER LITERATUR BESCHRIEBENEN FRAKTUREN DES PROCESSUS CORACOIDEUS.

Die Beschreibungen von 10 Präparaten des Schulterblattes, an denen Frakturen des P. c. beobachtet wurden, sind in der Tabelle Nr. I zusammengestellt.

Die in der vorhandenen Literatur gefundenen 38 Fälle von Frakturen des P. c. wurden in der Tabelle Nr. II zusammengestellt. Dieser Tabelle wurden am Schlusse noch einmal die oben beschriebenen Fälle aus der chirurgischen Universitätsklinik Basel der Uebersichtlichkeit halber angefügt.

LITERATURVERZEICHNIS :

Arnott: Med. chir. Trans. t. 33. p. 109. 1838. — Baudouin: Arch. provinc. de chir. Oct. 1909. p. 575. — Boyer, P.: Traité d. Mald. chir. T. 3. 1845. p. 151. — Braus, H.: Handb. d. Entwg. d. Wirbelt. Bd. 3, 2, 3. S. 262. 1906. — Brodhurst, B. E.: Med. Times a. Gazette. N. S. Vol. 14. p. 235. 1857. — Broom, R.: Anat. Anzeiger. Bd. 4. S. 625. 1912. — Caesar, F.: Fortschr. a. d. Geb. d. Röstr. Bd. 35. H. 3. S. 519. 1926. — Collis, M. H.: Dubl. quart. J. of med. sc. Vol. 20. p. 59. 1855. — Cooper, B.: The Lancet. Vol. 2. p. 717. 1839/40. — Delestaing, J.: Thèse de Toulouse, 1912. — Dotti, E.: Chir. Org. Movim. Bd. 21. S. 189. 1935. — Eden, R.: Handb. d. prakt. Chir. von Carré, Küttner, Lexer. Bd. 5. S. 54. — Ehalt, W.: Arch. f. orth. Chir. Bd. 34. S. 421. 1934. — Erichsen, J. E.: Surgery, Uebersetz. v. Thamhayn. S. 229. 1864. — Ettlin, A.: Dissert. Zürich. 1932. — Fick, A.: Bardelebens Handb. d. Anat. Fick: Anat. d. Gelenke. Bd. 1. S. 162. — Gaab, D. Houdley: Brit. med. J. 1889. p. 1215. — Gordon, I. Hunter: Trans. of the Med.-chir. Soc. of Edinb. Bd. 8. p. 170. 1824. — Greene, E. J.: Brit. med. J. 1890. p. 178. — Gurlt, E.: Lehre v. d. Knochenbrüchen. Bd. 2. S. 531. 1860. — Hamilton, F. H.: Knochenbrüche und Verrenkungen. Uebersetz. v. Rose. Bd. 2. S. 200. 1877. — Henschen, C.: Schweiz. med. Wochenschr. Jahrg. 68. Nr. 19. S. 535. 1938. — Heilporn: La Clinique, Bruxelles. T. 26. p. 15. 1912. — Holmes, T.: Med. chir. Trans. Vol. 41. p. 447. — Hulme, E.: The Lancet, Vol. 2. p. 737. 1873. — Hyrtl, J.: Topogr. Anat. Bd. 2. S. 364. 1882. — James, B. Field: Brit. med. J. Vol. 122. nº 17. 1890. — Joulia, L.: Thèse de Paris. 1896. — Joung, A. H.: Brit. med. J. 1889. p. 1399. — Julliard, C.: Helv. med. acta. H. 1. S. 88. 1934. — Kelly, C.: Path. Soc. Trans. Vol. 20. p. 270. — Krause, W.: Handb. d. Anat. d Mensch. v. Bardeleben. Abt. 3. S. 6. 1909. — Lanz-Wachsmut: Prakt. Anat. Bd. 1. Teil 3. S. 13. 1935. — Larine, V.: Thèse de Lausanne. 1900. — Liston: The Lancet. 1840/41. Vol. 2. p. 350. — Lucas, C:. Guy's Hosp. Rep. 1890. p. 45. — Malgaigne, J. F.: Knochenbrüche und Verrenkungen, Uebersetz. v. Burger. Bd. 1. S. 497. — Matti, H.: Knochenbrüche und ihre Behandlung. Bd. 2. S. 388. 1922. — May, G.: Lond. Med. Gazette. N. S. Vol. 1. p. 49, 1842/43. — Menegaux, G.: Os, Articulation, Fract. Luxat.: Encyclopédie méd.-chir. par A. Loffont et F. Durieux. Nr. 14034. S. 7. Aug. 1937. — Merkel. Anat. d. Mensch. 2. Abtl. S. 107. 1913. — Morgan, R.: Brit. med. J. p. 1331. 1889. — Moriconi, Lamberto: Arch. ital. chir. 24. S. 395. 1929. — Nauck, E. Th.: Verh. d. anat. Gesellsch. Bd. 35. S. 208; Morph. Jahrb. Bd. 62. S. 223. — Paterne: L'Anjou méd. juin 1898. — Pernkopf, E.: Topogr. Anat. Bd. 1. S. 234. 1937. — Petty, O.: Annals of Surg. p. 427. 1907. — Pfab, B.: Zentralblatt f. Chirurgie. S. 880. 1912. — Pooth, A.: Monatsschrift für Unfallheilk. Bd. 25. n. 422. 1938. — Shattock, S. G.: Path. Soc. Trans. Vol. 32. p. 155. — South, I. F.: Med. chir. Trans. T. 22. p. 100. 1838. — Subkowitsch, E. M.: Morph. Jahrb. Bd. 65. S. 517. 1931 — Takâcs, Z.: Zeitschr. f. orth. Chir. Bd. 62. S. 353. 1935. — Tandler J.: Lehrb. d. systm. Anat. Bd. 1. S. 123. 1926. — Tanton, J.: Fractures: Nouv. Traité de Chir. par A. Le Dentu et P. Delbet. Bd. 4. p. 798. 1915. — Vegas, Marcelino Herrera. 1. M. Jorge: Ref. d'orth. Jg. 25. Nr. 1. S. 1. 1914. — Du Verney: Traité d. Malad. d. Os. T. 1. p. 227. 1751. — Weber, C. O.: Chir. Erfahr. u. Unters. S. 169. 1859. — Webster: Dislocat. and Fract. of the Joints by Sir A. Cooper. New Edit. by B. Cooper. p. 428. case 251. 1842.

Ich möchte insbesondere meinem verehrten Lehrer, Herrn Professor C. Henschen, für die Anregungen zu dieser Arbeit und für die Ratschläge bei ihrer Anfertigung danken.